

Überlegungen zur konservativen und operativen Therapie

Primäre Arthrofibrose nach Knie-Endoprothetik

Philipp Traut¹, Isabel Faust², Michael Jagodzinski³, Philipp A. Traut⁴, Sabine Stannat⁵, Veit Krenn⁶

Die Arthrofibrose nach der Implantation einer Knie-Totalendoprothese gehört mit 1–13 % zu den häufigsten Komplikationen nach diesem Eingriff und ist somit für die relativ hohe Unzufriedenheitsrate der mit einer Knie-Endoprothese versorgten Patienten mitverantwortlich. Da bisher keine Differenzierung zwischen Arthrofibrose und Adhäsion („Verklebung“) vorgenommen wird, werden beide Pathologien nach dem „Verklebungsmodell“ mechanisch behandelt. Bei der Arthrofibrose führt dies meist zu einem schlechten Ergebnis. Das hier vorgestellte zelluläre, Zytokin-basierte Pathogenese- und hypothetische Stadienmodell der Arthrofibrose könnte die bisherige Behandlung dieser schwerwiegenden Komplikation verändern.

Bei Gelenkimplantatversagen wird die histopathologische Differentialdiagnostik zur Ursachenklärung eingesetzt. Operative Maßnahmen sind nur dann indiziert, wenn neben der Arthrofibrose (AF) noch mechanische oder infektiöse Pathologien adressiert werden müssen oder das Adhäsionsstadium vorliegt. Bei mechanisch korrekter Totalendoprothese (TEP) mit AF im Prolifera-

tions- und Apoptosestadium ist eine konservative Therapie erfolgversprechend.

Alle konservativen therapeutischen Maßnahmen haben zum Ziel, den Abbau des fibrotischen Gewebes zu fördern und damit die Funktion des betroffenen Gelenkes sowie die Schmerzproblematik zu verbessern.

Der Anteil unzufriedener Patienten nach einem Kniegelenkersatz ist mit 18 %

deutlich höher als nach der Implantation einer Hüftendoprothese (8%) [2]. Da nach Hüft-TEP die Arthrofibrose rate äußerst niedrig ist, nach Knie-TEP-Implantationen hingegen relativ viele Patienten von dieser Komplikation betroffen sind, kann die unterschiedliche Zufriedenheitsrate mit dem Auftreten dieser Komplikation zusammenhängen. In der Literatur werden Zahlen zwischen 1 % und

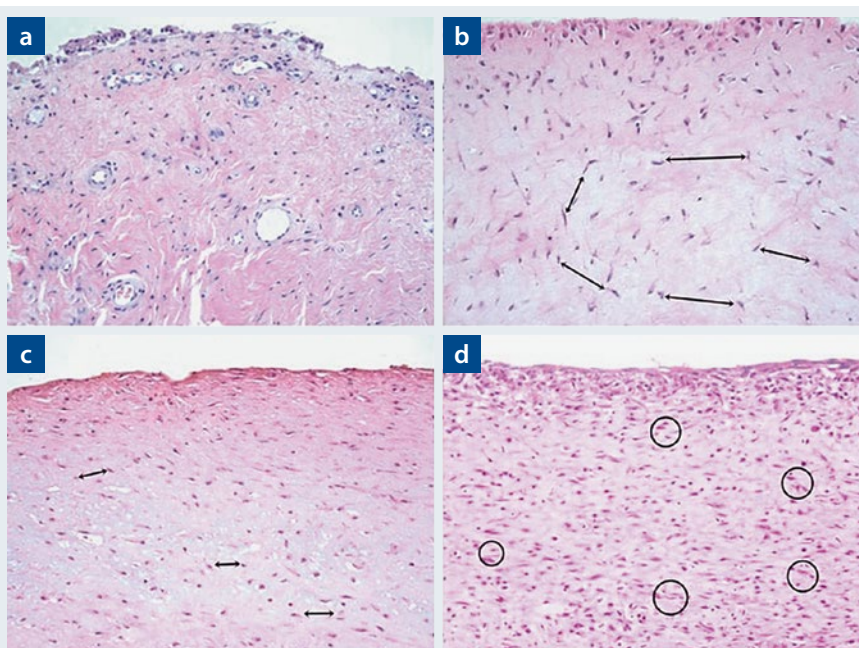


Abb. 1: Histopathologische Charakteristika der unterschiedlichen SAT (Synovialitis vom arthrofibrotischen Typ)-Grade und der Synovialitis vom Indifferenztyp [22]. Synovialitis/periprothetische Membran vom Indifferenztyp (a): Die Oberfläche wird begrenzt durch Synoviozyten, subsynovial finden sich einzelne Fibroblasten und Makrophagen. SAT Grad 1 (b): Locker gelagerte Fibroblasten, deren Abstand etwa zwei Zelllängen beträgt. SAT Grad 2 (c): Dichter gelagerte Fibroblasten mit einem Abstand von weniger als zwei Zelllängen. SAT Grad 3 (d): Der Abstand der Fibroblasten beträgt unter einer Zelllänge; in Einzelfällen können sich die Fibroblasten berühren oder überlappen. Die Pfeile in b und c markieren die Zellkerne von Fibroblasten, Kreise in d markieren sich berührende/überlappende Fibroblasten (HE-Färbung, Vergr. 200:1)

13 % für das Auftreten der Arthrofibrose (AF) nach Knie-TEP genannt [4, 5, 9].

Narkosemobilisationen und Arthrolysen bei AF-Patienten werden in letzter Zeit zunehmend kritisch gesehen, da sie meist nur eine kurzfristige Besserung der Funktion bewirken. Die Rezidivrate wird in der neueren amerikanischen Literatur mit circa 70 % angegeben [4].

Histopathologische Diagnostik

Histopathologisch ist die endoprothesenassoziierte AF durch die Fibrosierung und die hohe Fibroblastenzellularität mit dem immunhistochemischen Nachweis einer zytoplasmatischen β -Catenin-Expression in Fibroblasten charakterisiert. Es wurde ein Grenzwert von 20 β -Catenin-positiven Fibroblasten pro Gesichtsfeld bei größter mikroskopischer Auflösung) in einem Bildfeld von 0,625 mm definiert [15, 21, 34], der in Verbindung mit den klinischen Angaben die histopathologische Diagnose einer TEP-assoziierten AF ermöglicht. Dies erlaubt die Abgrenzung insbesondere zu einer Neosynovialis vom Indifferenztyp.

In der histopathologischen Diagnostik ist eine abgestufte, meist semiquantitative Graduierung die Basis für die Beurteilung von Ausmaß beziehungsweise Schweregrad der Erkrankung. Auch für die AF wurde eine dreistufige Graduierung vorgeschlagen, welche die Dichte des fibrösen Gewebes, speziell die Dichte (Zellularität) der Fibroblasten berücksichtigt. Aktuell ist es ungeklärt, ob es sich hierbei um einen kontinuierlichen Erkrankungsprozess im Sinne unterschiedlicher Krankheitsstadien oder um eigenständige Erkrankungsentitäten handelt [34] (**Abb. 1**).

Physiologische Wundheilung [21]

Die Freisetzung inflammatorischer Mediatoren aus den Thrombozyten, dem geschädigten Gewebe und rekrutierten, infiltrierenden Zellen aus dem Immunsystem initiiert nach dem operativen

Eingriff die sofortige physiologische Wundheilung durch die Fibroblastenaktivierung. Die Zytokine TGF- β 1 (transforming growth factor β 1) und PDGF (platelet derived growth factor) fördern die Proliferation und Differenzierung der residenten Fibroblasten [11, 12, 32, 44] zu aktiven Myofibroblasten [41] im Sinne eines Tissue-Remodeling [31].

Myofibroblasten zeichnen sich durch eine hohe Kontraktilität und Syntheserate von Komponenten der extrazellulären Matrix (ECM) wie Kollagenen und den Xylosyltransferasen (XT) aus. Der Abschluss der physiologischen Wundheilung wird durch die Apoptose der Myofibroblasten eingeleitet [1].

Zelluläres, Zytokin-basiertes Pathogenesemodell [21]

In mehreren Studien konnte bei Organfibrosen gezeigt werden, dass die Serum-XT-Aktivität im Vergleich zu einer Kontrollkohorte erhöht ist. XT sind somit ein potenzieller Biomarker für fibrotische Krankheitsprozesse [10, 17, 23].

Eine gesteigerte Aktivität der XT-I bedingt eine Proteoglykan-Akkumulation in der Synovia, die für fibrotische Erkrankungen charakteristisch ist [10]. Die XT-I ist für die posttranslationale Xylosylierung von Proteoglykan-Core-Proteinen im Golgi-Apparat verantwortlich. UDP-Xylose wird hierbei auf definierte Serinreste übertragen. Nach dieser Reaktion wird das Enzym zusammen mit dem xylosylierten Proteoglykan in den extrazellulären Raum sekretiert. Die Sekretion der XT-I geschieht durch eine Cysteinprotease. Diese Tatsache unterstützt den möglichen Einsatz der XT als Biomarker in der Synovialflüssigkeit für die Arthrofibrose, was derzeit in einer multizentrischen Studie evaluiert wird (**Abb. 2**).

Mechanischer Stress [21]

Mechanischer Stress stimuliert die Stress-Antwort-gene („stress response

genes“) und damit die Bildung der fibrotischen Zytokine sowie der kontraktilen Stressfasern in den Fibroblasten [11, 12]. Besteht eine erhöhte Empfindlichkeit der Fibroblasten auf Stressoren, kann neben der physiologischen Wundheilung eine fibroproliferative Erkrankung im gesamten synovialen Kapselbereich mit zunehmender Verringerung der Beweglichkeit und Schmerzen entstehen.

An Zellkulturen von synovialen Fibroblasten Gesunder und Erkrankter konnte eine unterschiedlich starke Aktivitätssteigerung dieser Zellen durch Wachstumsfaktoren und mechanischen Stress nachgewiesen werden [6]. Gesunde und Erkrankte haben somit eine differierende Sensibilität auf ihre natürlichen Stimulatoren TGF- β -1 und mechanischen Stress.

In den Immunfluoreszenz-Untersuchungen von Koeck et al. [18] an arthrobotischem Gewebe des Kniegelenks konnte ein Überwiegen von sensiblen gegenüber sympathischen Schmerzfasern nachgewiesen werden. Bei Reizung der Schmerzfasern wird der Neurotransmitter „Substanz P“ freigesetzt, der durch Aktivierung der Genexpression von TGF- β -1 zu einer Proliferation der Fibroblasten führen kann [16, 24].

Emotionaler Stress [21]

Die Arbeitsgruppe um Garbett konnte den Einfluss emotionaler Stressoren auf den Stoffwechsel von dermalen Fibroblasten am Beispiel der Depression nachweisen [8]. Fibroblasten von depressiven Patienten reagieren auf metabolische Stressoren anders als die von Gesunden. Die Unterschiede beziehen sich unter anderem auf das Apoptoseverhalten, die Regulation des Zellzyklus und den Energiestoffwechsel der Fibroblasten. Negative emotionale Belastungen wirken sich wahrscheinlich auch auf die von Fibroblasten-gesteuerten reparativen Prozesse nach Operationen aus. Diese Beobachtung würde den Eindruck er-

¹Dr. med. Philipp Traut
Orthopädische Beratung und Begutachtung,
Bad Oeynhaus, Agaplesion Ev. Klinikum
Schaumburg, Obernkirchen

²Dr. rer. nat. Isabel Faust
Herz- und Diabeteszentrums NRW, Universitätsklinik
der Ruhr-Universität Bochum Institut für Laboratori-
ums- und Transfusionsmedizin, Bad Oeynhaus

³Prof. Dr. med. Michael Jagodzinski
Agaplesion Ev. Klinikum Schaumburg,
Klinik für Orthopädie und Unfallchirurgie,
Obernkirchen

⁴Philipp A. Traut
Johannes Wesling Klinikum Minden, Universitätsklinik
für die Ruhr-Universität Bochum, Inst. f. Pathologie,
Zytologie & Molekularpathologie, Minden

⁵Dr. med. Sabine Stannat
Fachärztin für Innere Medizin,
Bad Oeynhaus

⁶Prof. Dr. med. Veit Krenn
Zentrum für Histologie, Zytologie und
Molekulare Diagnostik, Trier

klären, dass Patienten in einer emotionalen Belastungssituation häufiger von der postoperativen Arthrose betroffen sind.

Aktuelle Studien bezüglich der Stress-Kardiomyopathie könnten die hier vor-

gestellte Pathogenese der AF untermauern. Durch emotionale Belastung induzierte hohe Katecholaminspiegel werden als Ursache für die Fibrosierung des Herzmuskelgewebes angesehen, die reversibel ist. Die physiologische Herz-

funktion kann wieder erreicht werden, wenn für eine Abnahme der profibrotischen Faktoren gesorgt wird [37]. Auch bei der AF nach Knie-TEP konnte bei einzelnen Patienten eine völlige Normalisierung der Kniegelenkfunktion beobachtet werden (unveröffentlichte Daten).

Konsensus-Klassifikation der Endoprothesen-Pathologien

Bei einem Gelenkimplantatversagen wird zur Ursachensuche eine histopathologische Diagnostik angewendet, nämlich die Konsensus-Klassifikation des periprothetischen Gewebes (Abb. 3) [20]. Hierdurch ist eine diagnostische Klassifikation in acht Typen möglich:

- Typ I: Partikel-induziert („aseptische Lockerung“)
- Typ II: bakterielle Infektion („septische Lockerung“)
- Typ III, Mischtyp (Kombination von bakterieller Infektion und Partikel-erkrankung)
- Typ IV: indifferenter-Typ (mechanische Ursachen/funktionelle Störungen)
- Typ V: endoprothesenassoziierte Arthrose
- Typ VI: adverse Reaktionen (immunologische/toxische und inflammatorische Reaktionen auf Implantatmaterialien)
- Typ VII: periimplantäre ossäre Pathologien. Diese umfassen die infektiöse Osteomyelitis, den entzündlichen Knochenabbau, die infektiöse bakterielle Osteomyelitis und die aseptische Osteonekrose.
- Typ VIII: periimplantäre Neoplasien (sehr selten), die sekundär bei bestehenden generalisierten Tumorleiden (zum Beispiel metastasiertes Karzinom, generalisiertes Lymphom) oder auch primär als Implantatmaterial-induzierte T-Zell-Lymphome klassifiziert werden.

Hypothetisches Stadienmodell der primären Arthrose

Ähnlich wie beim CRPS-Syndrom ist auch bei der AF ein stadienhafter Verlauf zu beobachten, der in einem hypothetischen Modell mit den klinischen, laborchemischen, histologischen und therapeutischen Besonderheiten beschrieben wird. Es lassen sich das Stadium der Proliferation (I) von jenem der

Zelluläres, Zytokin-basiertes Pathogenese-Modell der primären Arthrose nach Faust und Traut

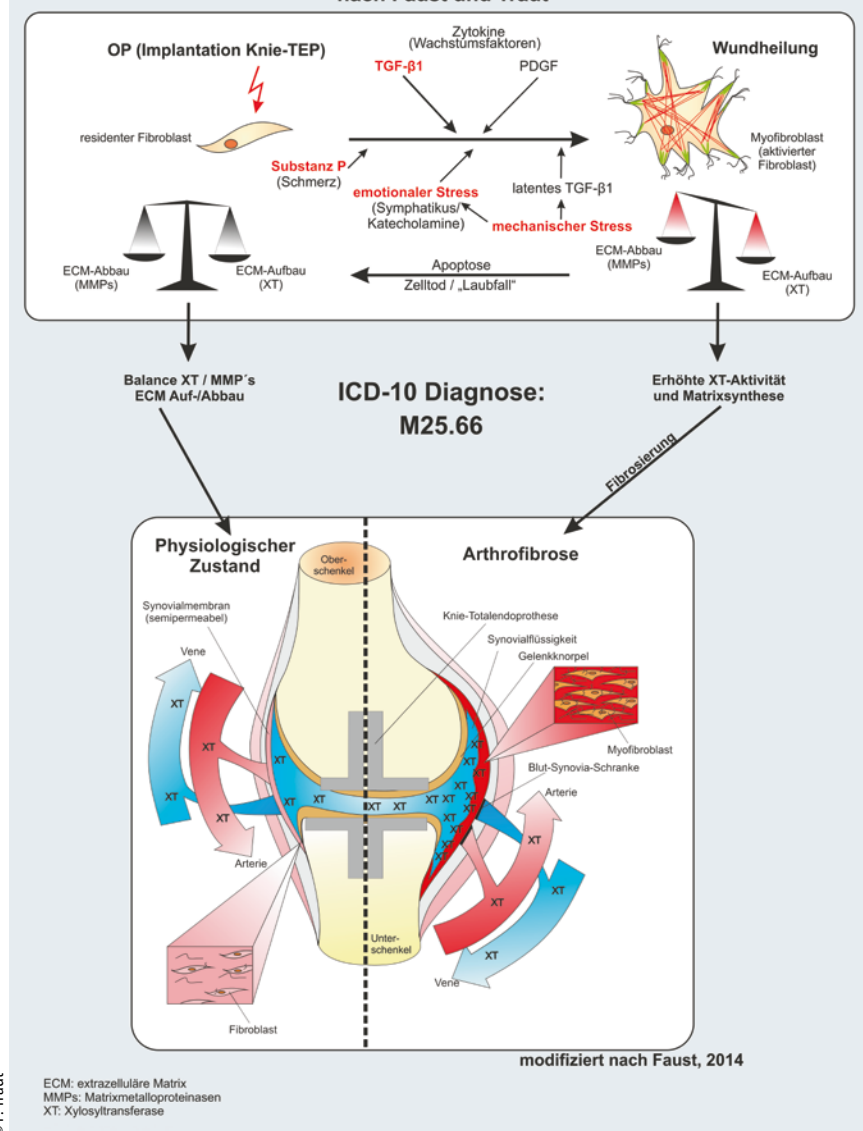


Abb. 2: Zelluläres, Zytokin-basiertes Pathogenesemodell der Arthrose nach Faust und Traut mit Darstellung der physiologischen und pathobiochemischen Vorgänge während der postoperativen Phase nach Kniegelenkersatz. Im Zuge der physiologischen Wundheilung erfolgt eine Aktivierung residenter Fibroblasten zu Myofibroblasten. Hierbei spielen nicht nur Zytokine eine Rolle, sondern auch mechanischer und emotionaler Stress. Kommt es zur geregelten Apoptose der Myofibroblasten, liegen Auf- und Abbau der extrazellulären Matrix (ECM) sowie die Synthese der Xylosyltransferase (XT) im Gleichgewicht. Eine Arthrose entsteht, wenn die Myofibroblasten persistieren und eine erhöhte ECM-Synthese und XT-Aktivität vorliegt.

Apoptose (II) und der Adhäsion (III) abgrenzen, die jeweils unterschiedliche therapeutische Maßnahmen erfordern (Abb. 4).

Stadium I (Proliferation)

Im Stadium I kommt es durch die Zytokine TGF- β 1 und PDGF zu einer Vermehrung der Fibroblasten und der EZM. Therapeutisch ist eine Reduktion der Zytokine und der Freisetzung der Substanz P durch den Verzicht auf schmerzhafte Dehnungsreize anzustreben, um die Apoptose der Myofibroblasten und den Abbau der fibrotischen extrazellulären Matrix zu fördern. Die Aktivität der Myofibroblasten kann zusätzlich – als Off-Label-Gebrauch – medikamentös durch Prednisolon und Betablocker gedämpft werden [43].

In diesem Stadium sind chirurgische Maßnahmen wie Arthrolysen und Narbosemobilisationen mit einer hohen Rezidivrate belastet, da sie mit deutlichem mechanischen Stress und einer extremen Zytokinfreisetzung verbunden sind [4]. Nach einer kurzfristigen postoperativen Besserung der Gelenkfunktion kommt es im weiteren Verlauf oft zu einer erneuten Verschlechterung.

Die postoperativ oft erforderliche Schmerztherapie mit Morphinpräparaten kann schneller reduziert werden, wenn auf schmerzhafte passive Dehnübungen verzichtet wird. Die Wahrnehmung des endgradigen Schmerzes ist erforderlich, um die mechanische Irritation des Gewebes zu vermeiden.

Stadium II (Apoptose)

Durch eine konservative antifibrotische Therapie kann das Stadium II der Apoptose erreicht werden, in dem die Myofibroblasten absterben und das extrazelluläre fibrotische Gewebe durch MMPs (Metalloproteinasen) wieder degradiert und abgebaut wird. Wenn das Stadium I nur wenige Monate gedauert hat, verbessert sich das Funktionsdefizit mit zunehmendem Abbau der ECM und der Apoptose der Myofibroblasten. Dies zeigt sich klinisch auch am Rückgang der Überwärmung und der Schmerzen, histologisch vermutlich in der Verringerung der Zellzahl. Laborchemisch wird eine Reduktion der XT-Aktivität angenommen.

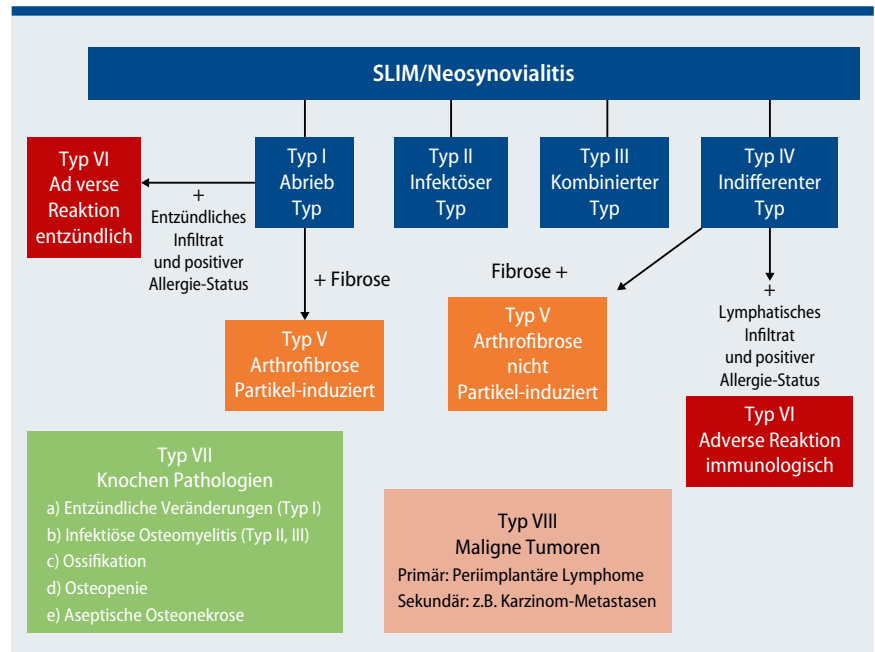


Abb. 3: Histopathologische Differenzialdiagnose der endoprothesenassoziierten Arthrofibrose gemäß der Konsensus-Klassifikation von Endoprothesenpathologien [modifiziert nach Krenn et al. 2014].

Stadium III (Adhäsion)

Wurde die Dauer des Proliferationsstadiums durch ineffiziente physiotherapeutische und chirurgische Maßnahmen über ein Jahr zeitlich verlängert, kann es durch die lang anhaltende fehlende Entfaltung der Recessus zu einer Adhäsion der Synovialblätter kommen. Daraus resultiert ein Funktionsdefizit, des betroffenen Gelenks – obwohl sich die reparative Störung gebessert hat. Eine niedrige Aktivität der Xyosyltransferase wird auch in diesem Stadium erwartet.

Im Stadium der Adhäsion erscheint bei den Betroffenen nicht mehr eine konservative antifibrotische Therapie zielführend, sondern eine arthroskopische Arthrolyse mit Lösen der synovialen Gleitflächen. Die Rezidivgefahr dürfte wegen des fehlenden oder gering aktiven fibrotischen Gewebes deutlich geringer sein als in den Stadien I und II. Jedem chirurgischen Eingriff sollte zur Rezidivprophylaxe eine konservative antifibrotische Nachbehandlung folgen. Intensive schmerzhafte Dehnübungen und repetitive zyklische Mobilisationen (CPM) sollten unterbleiben [14, 19, 25, 26, 27, 33].

Ergänzende Therapiemaßnahmen

Sowohl in den Stadien der Proliferation und der Apoptose wie auch nach chirurgischen Eingriffen sind folgende ergänzende Therapiemaßnahmen zu empfehlen.

Medizinische Trainingstherapie

Die physiotherapeutischen Übungen sollten im betroffenen Kniegelenk keine Schmerzen erzeugen. Die Bewegungsgrenzen dürfen von den Patienten nicht überschritten werden. Schwerpunktmäßig sollte das gesunde Bein mit Nutzung des Crossing-Effektes trainiert werden. Ergänzend können die Patienten ein Kreislauftraining am Armkurbelergometer durchführen.

Osteopathie

Der Einsatz der Osteopathie leitet sich aus der übergeordneten Erkenntnis ab, dass der Körper zu Selbstregulation, Selbstheilung und zur inhärenten Aufrechterhaltung von Gesundheit fähig ist. Die Osteopathie versteht sich als ganzheitliche Therapiemethode, in welcher der Patient als Persönlichkeit in seiner Gesamtsituation erfasst wird. Das Diagnose- und Therapiesystem der Osteopathen dreht sich ganz wesentlich um die

Erfassung und die Behandlung von Bewegungsrestriktionen der Patienten, die ausgesprochen subtil ausfallen können [38]. Diese Therapieform hat sich in der Behandlung der Arthrose als hilfreich erwiesen [39].

Lymphdrainage und ZRT-Matrix-Therapie

Durch diese beiden Behandlungsverfahren wird die Mikrozirkulation des Gewebes gefördert. Eine Verringerung der Zytokinkonzentration und der sauren Stoffwechselprodukte mit Normalisie-

rung des Sauerstoff- und Nährstoffangebots in der Kniegelenkregion ist dadurch denkbar. Zusätzlich spielt die sympathikolytische, schmerzlindernde und tonus-senkende Wirkung auf die Skelettmuskulatur eine wichtige Rolle [7, 30]. Patienten erleben beide Behandlungen als wohltuend und entspannend.

Die apparative intermittierende Kompression ist nicht geeignet, die manuelle Lymphdrainage zu ersetzen. Sie kann an die individuell sehr unterschiedliche Schmerzempfindlichkeit nicht immer angepasst werden und wird von Arthro-

fibrose-Patienten oft als schmerzhaft empfunden.

Pulsierende elektromagnetische Felder (PEMF)

Durch diese apparative physikalische Behandlungsmethode kann ebenfalls nachweislich die Mikrozirkulation um bis zu 30 % gesteigert werden. In mehreren Placebo-kontrollierten Doppelblindstudien konnte dieser Effekt dokumentiert werden [45]. Auch bei der Behandlung der AF könnte diese Therapieform eine sinnvolle Ergänzung darstellen. Durch eine tägliche Therapie in Eigenregie lassen sich negative Behandlungsunterbrechungen vermeiden.

Massagen, Wärmetherapie und medizinische Bäder

Klassische Massagen, Bindegewebs- und Fußreflexzonenmassagen wie auch Wärmepackungen (zum Beispiel Fango oder Paraffin, „heiße Rollen“) oder medizinische Bäder bessern die Durchblutung und entspannen die Muskulatur, was den Vagotonus erhöht [13].

Autogenes Training und progressive Muskelrelaxation

Das autogene Training ist eine aus der Hypnose entstandene Entspannungstechnik [35], deren Wirksamkeit in einer Metaanalyse von Stetter und Kupper nachgewiesen wurde [36]. Die progressive Muskelrelaxation hat bei Patienten mit Frakturen im Bereich der Extremitäten zu einer Verringerung der Angst und einer Erhöhung der Selbstwirksamkeit geführt [42]. Beide Entspannungsmethoden könnten den emotionalen Stress, der nach unserem Modell die Entwicklung der AF fördert, verringern.

Therapeutisches Yoga

Therapeutisches Yoga ist eine komplexe individuelle Interventionsmaßnahme mit kognitiven, rezeptiven und motorischen Komponenten. Es bewirkt auch eine Stressreduktion sowie eine veränderte Stress- und Schmerzverarbeitung. Auf der Grundlage der Vorkenntnisse des Patienten und seines Verständnisses über die Entstehung seiner Erkrankung sowie die Aus- respektive Auflösung von Angst erlernt der Betroffene spezielle, nachweislich parasympathikoton wirk-

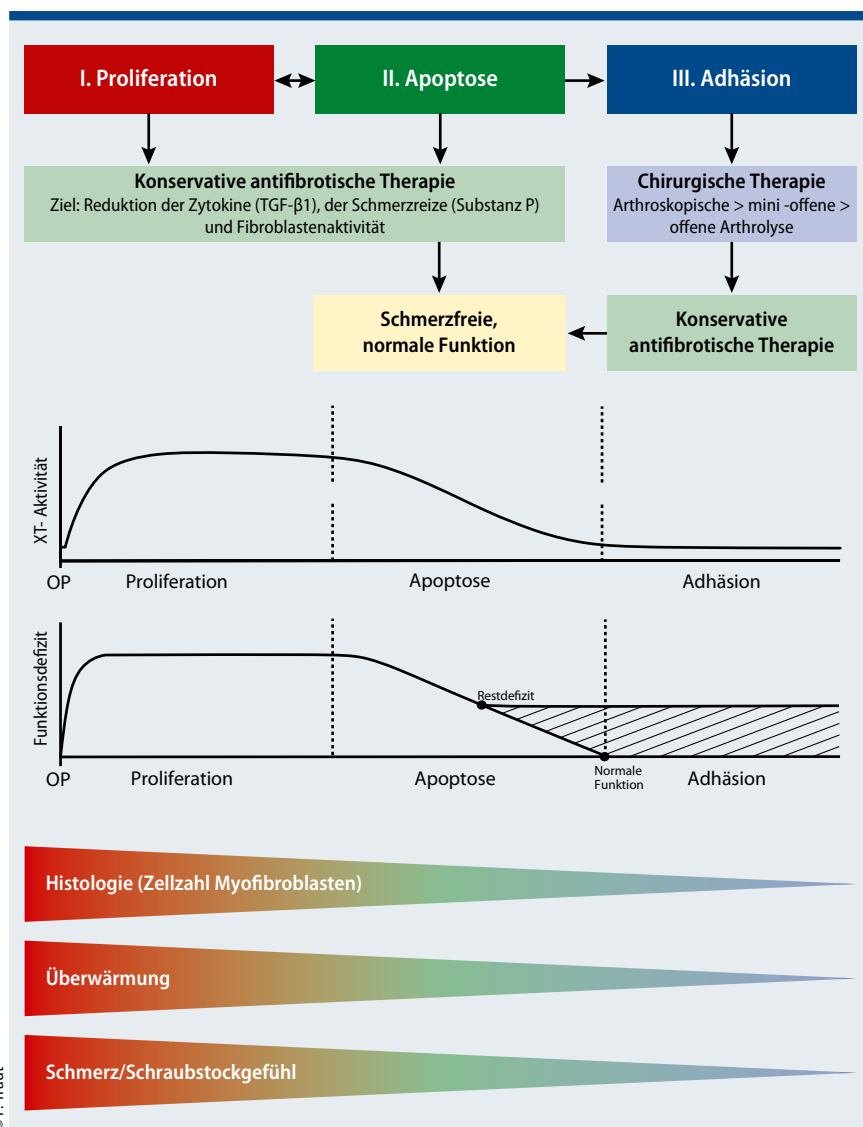


Abb. 4: Hypothetisches Stadienmodell der primären Arthrose mit Darstellung der konservativen und chirurgischen Behandlungsoptionen, der XT-Aktivität, des Funktionsdefizits, der Histologie, eines wichtigen klinischen Befundes und der häufigen Symptome in den unterschiedlichen Stadien.

same Atemübungen (Yoga-Pranayama), Yoganidra (Tiefenentspannung) und Achtsamkeitsübungen, die er dann als Kompaktprogramm sechs Monate lang selbständig ausführt. Der Ansatz liegt initial nicht am betroffenen Gelenk mit Körperübungen, sondern auf der Ebene der hormonellen Regulation: vom Atem über die hypothalamo-hypophysäre Achse zur Vagotonie, über das limbische System zu neurophysiologischen Veränderungen bis hin zur Regulierung der dysfunktionalen körperlichen Antwort auf zellulärer Ebene. Die Erfahrung der Selbstregulation und -wirksamkeit führt bei den Patienten zusätzlich zu einer positiven emotionalen Reaktion [29].

Akupunktur

In einer randomisierten japanischen Studie von Mikashima et al. (2012) mit 80 Patienten (Untersuchungs- und Kontrollgruppe jeweils n=40) wurde die Wirksamkeit der Akupunktur nach einseitiger zementierter Knie-TEP nachgewiesen. Neben der Schmerzreduktion und der Verminderung der postoperativen Knieschwellung wurden auch Verbesserungen der Beweglichkeit erzielt. Verwendet wurden die Akupunkturpunkte Magen- (MA 31, 32, 38), Milz- (MP 6), Blasen- (BL 23, 25, 37, 57, 60), Nieren- (N 3), Gallenblasen- (GB 31, 32, 40, 41, 42) und Leber-Meridian (LE 3). Die Autoren vermuten, dass die Abnahme der Knieschwellung in der Verumgruppe auf eine verbesserte Durchblutung zurückzuführen ist [28].

Es sind weitere Studien zur Klärung der Frage notwendig, ob sich diese positiven Effekte der Akupunktur auch bei Patienten mit AF nachweisen lassen. Die gewählten Akupunkturpunkte sind kniefiern positioniert, sodass eine mechanische Irritation des fibrotischen Gewebes vermieden wird.

Sozialberatung

Aufgrund der AF ist bei betroffenen Patienten mit körperlich belastenden Berufen oft die Erwerbsfähigkeit gefährdet, sodass frühzeitig eine Sozialberatung stattfinden sollte. Die Angst vor sozialem Abstieg und eine ungewisse berufliche Zukunft sind starke emotionale Stressoren, die nach Möglichkeit gemindert werden sollten.

Psychotherapeutische Hilfe

Viele AF-Patienten befinden sich erfahrungsgemäß infolge der vorangegangenen frustranen und meist sehr schmerzhaften Behandlung in einer schwierigen psychischen Situation, sodass ihnen psychologische Hilfe angeboten werden sollte. Im Fall einer manifesten Depression ist eine psychiatrische oder psychosomatische Mitbehandlung indiziert.

Aktuelle und geplante Studien

Der Fokus vorangegangener Studien lag primär auf histologischen Untersuchungen, die zeigten, dass arthrofibrotische Gewebe-Remodellierungen durch eine pathologische Kollagenexpression, eine Induktion fibrotischer Wachstumsfaktoren wie TGF- β 1 und PDGF, eine verstärkte Myofibroblastendifferenzierung sowie eine chronisch inflammatorische Reaktion gekennzeichnet sind [3, 40, 44]. Weiterführende Studien werden darauf ausgerichtet sein, die Signalfade der Myofibroblasten-Aktivierung bei der AF näher zu charakterisieren. Hierbei ist insbesondere die Verwendung synovialer Zellkulturmodelle ein wertvolles Tool. Unter Verwendung arthrofibrotischer Fibroblasten lassen sich nicht nur die Auswirkungen von mechanischem oder emotionalem Stress auf die zellulären Signalkaskaden untersuchen, sondern auch andere, bisher noch unzulänglich erforschte Aspekte der AF entschlüsseln, etwa die Inflammation.

Neben Zellkulturexperimenten wurden bereits auch erste tierexperimentelle Versuche durchgeführt. Watson et al. zeigten 2010, dass eine TGF- β 1-Überexpression in den Kniegelenken von Ratten zur Entstehung einer AT beiträgt [41].

Ein weiterer Schwerpunkt der aktuellen und geplanten Studien gilt der Frage, ob es Biomarker der AF gibt. Eine der zurzeit durchgeführten Studien beschäftigt sich mit der Frage, ob die XT-Aktivität in der Synovialflüssigkeit als Biomarker fungieren könnte (Daten unveröffentlicht). Zuvor konnte bereits eine Induktion der zellulären XT-Aktivität in arthrofibrotischen synovialen Fibroblasten nachgewiesen werden [6].

Kürzlich konnten Pfitzner und Kollegen zudem dokumentieren, dass die Konzentration des zur TGF- β -Familie

gehörenden Proteins bone morphogenetic protein 2 (BMP 2) in der Synovialflüssigkeit von Arthrofibrose-Patienten erhöht ist [31]. Mögliche Biomarker könnten sich letztlich nicht nur für die Diagnostik und die Verlaufskontrolle als nützlich erweisen, sondern auch potenzielle therapeutische Targets darstellen.

Die im Pathogenesemodell vorgestellten und weitere psychologische Aspekte werden zurzeit untersucht. Diese könnten das Krankheitsverständnis verbessern und bei der Prophylaxe und Therapie der AF eine wichtige Rolle spielen.

Fazit für die Praxis

- Das zelluläre, Zytokin-basierte Pathogenese- und Stadienmodell der Arthrofibrose nach endoprothetischen Eingriffen am Knie eröffnet neue Möglichkeiten der konservativen und operativen Therapie.
- Die histopathologische Differenzialdiagnostik wird bei einem Gelenkimplantatversagen zur Ursachenklärung eingesetzt.
- Bei korrekt implantierter Endoprothese und fehlender Infektion sollte in den AF-Stadien I und II wegen der hohen Rezidivrate völlig auf operative Maßnahmen verzichtet werden.
- Bei frühzeitigem Beginn der antifibrotischen konservativen Therapie ist das Adhäsionsstadium III vermeidbar.
- Das Unterlassen von schmerzhaften Dehnübungen könnte eine Verringerung der Zytokinkonzentration mit Apoptose der Myofibroblasten und Abbau der extrazellulären Matrix durch MMPs bewirken.
- Erfolgt im Stadium der Adhäsion eine chirurgische Therapie, sollte postoperativ die bisher durchgeführte intensive zyklische Mobilisation unterbleiben, um erneute fibrotische Prozesse nicht wieder zu begünstigen.

Literatur

www.springermedizin.de/orthopaedie-und-rheuma

Dr. med. Philipp Traut
Orthopädische Beratung und
Begutachtung
Herforder Straße 45
32545 Bad Oeynhausen
E-Mail: Praxis@dr-traut.com

Literatur

- Aarabi S et al (2007) Mechanical load initiates hypertrophic scars formation through decreased cellular apoptosis. *FASEB J*, 21:3250-61
- Bleß HH, Kip M (2017) Weißbuch Gelenkersatz. Versorgungssituation endoprothetischer Hüft- und Knieoperationen in Deutschland. Springer-Verlag. ISBN 978-3-662-52904-1, doi: 10.1007/978-3-662-53260-7
- Bosch U, Zeichen J, Lobenhoffer P et al (1999) Arthrofibrose. Ein chronischer inflammatorischer Prozess? *Arthroskopie* 12:117-120
- Cheuy V A, Foran J R H, Paxton R J, Bade M J, Zeni J A, Stevens-Lapsley J E (2017) Arthrofibrosis associated with total knee arthroplasty. *J Arthroplasty* xxx: 1-8
- Dunbar MJ, Richardson G, Robertsson O (2013) I can't get no satisfaction after my total knee replacement. *Bone joint J* 95-B, Supple A: 148-152.
- Faust I, Traut P, Nolting F, Petschallies J, Neumann E, Kunisch E, Kuhn J, Knabbe C & D Hendig (2015) Human xylosyltransferases – mediators of arthrofibrosis? New pathomechanistic insights into arthrofibrotic remodeling after knee replacement therapy. *Scientific reports* 5:12537.
- Földi M, Földi E (2010) Lehrbuch Lymphologie, Urban & Fischer
- Garbett KA, Verenczkei A, Kalman S, Wang L, Korze Z, Shelton RC and K Mirnics (2015) Fibroblasts from patients with major depressive disorder show distinct transcriptional response to metabolic stressors. *Transl Psychiatry* 5, e523.
- Göllwitzer H, Burgkart R, Diehl P, Grädinger R, Bühren V (2006) Therapie der Arthrofibrose nach Kniegelenkendoprothetik. *Orthopäde* 35(2):143-152.
- Götting C, Sollberg S, Kuhn J, Weilke C, Huerkamp C, Brinkmann T, Krieg T und Kleesiek K (1999) Serum xylosyltransferase: a new biochemical marker of the sclerotic process in systemic sclerosis. *J Invest Dermatol* 112(6): 919-924.
- Hinz B (2010) The myofibroblast: Paradigma for a mechanically active cell, *Journal of Biomechanics* 43, 146-155
- Hinz B and Gabbiani G (2010) Fibrosis: recent advances in myofibroblast biology and new therapeutic perspectives. *F 1000 Biology Reports*, 2:78.
- Hüter-Becker A, Dölken M (2011) Physikalische Therapie, Massage, Elektrotherapie und Lymphdrainage. Thieme-Verlag 2. Auflage
- Jagodzinski M, Friederich N, Müller W (2016) Das Knie. Form, Funktion und ligamentäre Wiederherstellungschirurgie, 2. Auflage, Springer-Verlag GmbH, Berlin Heidelberg, S. 204.
- Kalson NS, Borthwick LA, Mann DA, Deehan DJ, Lewis P, Mann C, Mont MA, Morgan-Jones R, Oussedik S, Williams FMK, Toms A, Argenson JN, Bellemans J, Bhav A, Furnes O, Gollwitzer H, Haddad FS, Hofmann S, Krenn V (2016) International consensus on the definition and classification of fibrosis of the knee joint. *Bone Joint J*. 2016 Nov;98-B(11):1479-1488
- Katayama I, Nishioka K (1997) Substance P augments fibrogenic cytokine-induced fibroblast proliferation: possible involvement of neuropeptide in tissue fibrosis. *J Dermatol Sci.*15(3):201-6.
- Kleesiek et al. (1987) Xylosyltransferase: A new marker of cartilage destruction. *J Clin Chem Clin Biochem* 25: 473-481.
- Koeck F X, Schmitt M, Baier C, Stangl H, Beckmann J, Grifka J, Straub R H (2015) Prevalence of synovial sensory nerve fibers in arthrofibrosis following total knee arthroplasty compared to osteoarthritis of the knee. *Journal of Orthopaedic Surgery and Research* 11:25
- Köhne M (2017) Arthrofibrose nach Knie-Operation: Ätiologie, Diagnostik, Therapie. *Orthopädie & Rheuma* 20(4): 38-42
- Krenn V, Morawietz L, Perino G, et al (2014) Revised histopathological consensus classification of joint implant related pathology. *Pathol Res Pract.*;210(12):779-86
- Krenn V, Haj AA, Gehrke T, Kendoff D, Perino G, Brand-Saberi B, Faust I, Traut P (2016) Ätiologie und Pathogenese der Arthrofibrose auf zellulärer Ebene. *Arthroskopie*, DOI 10.1007/s00142-016-0082-1
- Krenn V, Ruppert M, Knöß P, Kendoff D, Porembe C, Thomsen M, Skutek M, Hassenpflug J, Ascherl R, Krukemeyer M G, Matziolis G, Thomas P, Gehrke T (2013) Synovialitis vom arthrofibrotischen Typ, Kriterien eines neuen Synovialitis-Typus für die Diagnose der Arthrofibrose. *Z Rheumatol* 72: 270-278 DOI 10.1007/s00393-012-1076-7
- Kuhn J, Gressner OA, Götting C, Gressner AM, Kleesiek K (2009) Increased serum xylosyltransferase activity in patients with liver fibrosis. *Clin Chim Acta* 409 (1-2): 123-126.
- Lai X, Wang Z, Zhu J, et al (2003) Effect of substance P on gene expression of transforming growth factor beta-1 and its receptors in rat's fibroblasts. *Chin J Traumatol*. 6(6):350-4.
- Maniar R N et al (2012) To use or not to use continuous passive motion post-total knee recovery. *J Arthroplasty* 27: 193-201
- Matziolis G (2017) Periprothetische Gelenksteife, Ursachen und Vorgehen. *Trauma und Berufskrankheit*. Volume 19: 272-274
- Mayr HO, Hochrein A (2015) The Stiff Knee. *The Knee* 22: 354-355.
- Mikashima Y, Tagagi T, Tomatsu T, Horikoshi M, Ikari K, Momohara S (2012) Efficacy of acupuncture during post-acute phase of rehabilitation after total knee arthroplasty. *J Tradit Chin Med* 32(4): 545-548
- Mitzinger D: Yoga in Prävention und Therapie, Deutscher Ärzteverlag Köln, 2. Aufl. 2013, S.101
- Ostermeier S, Dickreiter B (2014) Endoprothesen-Operation: Zellbiologische Regulation verbessert das Ergebnis. *ärztliches journal orthopädie/rheumatologie* 2, 6-8
- Pfützner T, Geissler S, Duda G, Perka C, Matziolis G (2011). Increased BMP expression in arthrofibrosis after TKA. *Knee Surg Sports Traumatol Arthrosc*. 20(9): 1803-1808
- Prante C, Milting H, Kassner A, Farr M, Ambrosius M, Schön S, Seidler DG, Banayosy AE, Körfer R, Kuhn J, Kleesiek K, Götting (2007) Transforming growth factor beta1-regulated xylosyltransferase I activity in human cardiac fibroblasts and its impact for myocardial remodeling. *J Biol. Chem* 282(36): 26441-9.
- Röhner E, Mayfarth A, Zippelius T (2017) Arthrofibrose – Dehnen nicht erwünscht. *Physiotherapie* 15(09): 34-36
- Ruppert M, Theiss C, Knöß P, Kendoff D, Krukemeyer MG, Schröder N, Brand-Saberi B, Gehrke T, Krenn V (2013) Histopathological, immunohistochemical criteria and confocal laser-scanning data of arthrofibrosis. *Pathol Res Pract.*;209(11):681-8.
- Schultz J H (1987) Das Autogene Training (18th ed.) Stuttgart, Germany: Thieme-Verlag
- Stetter F, Kupper S (2002) Autogenic Training: A Meta-Analysis of Clinical Outcome Studies. *Applied Psychophysiology and Biofeedback*, Vol. 27, No 1
- Szardien S et al. (2013) Molecular basic of disturbed extracellular matrix homeostasis in stress cardiomyopathy, *Int J Cardiol*; 168(2): 1685-8.
- Tempelhof S (2012) Osteopathie in der Orthopädie. *Orthopäde* 41: 106-112 DOI 10.1007/s00132-011-1861-z
- Traut P (2014) Ergebnisse einer konservativen Behandlung der Arthrofibrose nach Knie-Endoprothetik. Poster 7. Endoprothetik-Kongress, Berlin, Charite 13—15-02.2014
- Unterhauser F, Bosch U, Zeichen J et al (2004) Alpha-smoothmuscle actin containing contractile fibroblastic cells in human knee arthrofibrosis tissue. *ArchorthopTraumaSurg*124:585-591
- Watson RS, Gouze E, Levings PP et al (2010) Gene delivery of TGF-β1 induces arthrofibrosis and chondrometaplasia of synovium in vivo. *Lab. Invest.* 90: 1615-27.
- Xie L-Q, Deng Y-L, Zhang J-P, Richmond C J, Tang Y, Zhou J (2016) Effects of progressive muscle relaxation in intervention in extremity fracture surgery patients. *Western J of Nursing Research*, 38(2): 155-168 DOI: 10.1177/0193945014551509
- Zajonz D, Fakler JKM, Dahse A-J, Zhao FJ, Edel M, Josten C, Roth A (2017) Evaluation of a multimodal pain therapy concept for chronic pain after total knee arthroplasty: a pilot study in 21 patients. *Patient Safety in Surgery* 11:22 DOI 10.1182/s13037-017-0137-x
- Zeichen J, Haeder L, Jagodzinski M, Lobenhoffer P, Bosch U, Brand J (2008) Lokalisation von TGF-β und PDGF und deren Bedeutung für die Pathogenese der Arthrofibrose. *Unfallchirurg*. 111:79-84
- Klopp RC, Niemer W, Schmidt W (2013) Wirkungen verschiedener physikalischer Behandlungsmethoden auf die arteriellere Vasomotion und mikrohämodynamische Funktionsmerkmale bei Regulationsdefiziten der Organdurchblutung. Ergebnisse einer placebokontrollierten Doppelblindstudie. *J Complement Integr Med* 10 (Suppl): 41-49